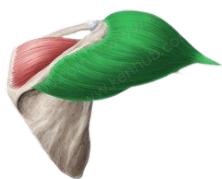



Para mais mapas mentais, acesse:
<https://www.AnatoCast.com.br>



Músculo Deltóide

Fixação Proximal: 1/3 lateral da clavícula;

Acrômio da escápula;
Espinha da escápula.

Fixação Distal: Tuberosidade deltoídea do úmero.

Fibras
Anteriores;
Médias e
Posteriores

Movimentos

Flexão; Abdução e
Extensão do Ombro

Músculo Redondo Maior

Fixação Proximal: Borda axilar da escápula;

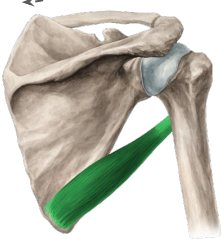
Ângulo Inferior da escápula.

Fixação Distal: Tubérculo menor do úmero.

Adução e Rotação
Medial do Ombro

Movimentos

Imagens: Ken Hub



Fixação Proximal: Fossa supraespinhal da escápula.

Fixação Distal: Tubérculo maior do úmero.

Movimento

Abdução do Ombro

Músculo Supraespinhal

Músculos do Ombro

Músculo

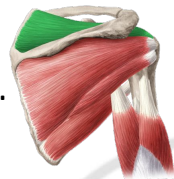

Subescapular

Fixação Proximal: Fossa subescapular da escápula.

Fixação Distal: Tubérculo menor do úmero.

Rotação Medial do Ombro

Movimento



Músculo Infraespinhal

Fixação Proximal: Fossa infraespinhal da escápula.

Fixação Distal: Tubérculo maior do úmero.

Movimento

Rotação Lateral do Ombro

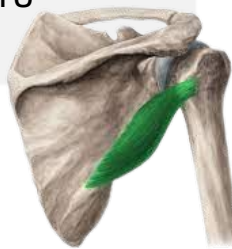Músculo Redondo Menor

Fixação Proximal: Borda axilar da escápula.

Fixação Distal: Tubérculo maior do úmero.

Movimento

Rotação Lateral do Ombro



OBSERVAÇÃO: Os músculos **redondo menor, subescapular, supra e infraescapular** constituem a região do manguito rotador, responsável por estabilizar a articulação do ombro!!!