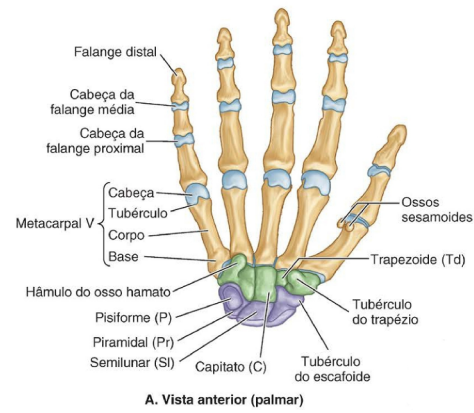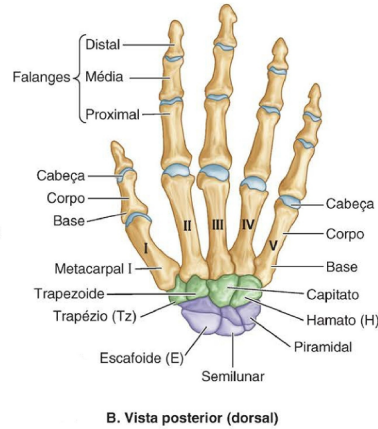


A. Vista anterior (palmar)



B. Vista posterior (dorsal)

Osteologia: Carpo, Metacarpo e Falanges

Carpo

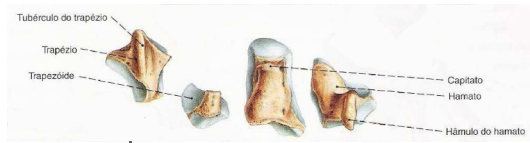
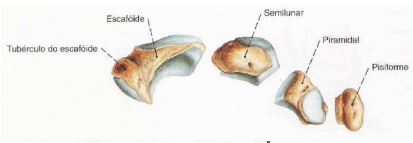
8 ossos do tipo curto

Duas fileiras

(Ordem látero-medial)

Fileira proximal

Fileira distal



- Escafoide
- Semilunar
- Piramidal
- Pisiforme

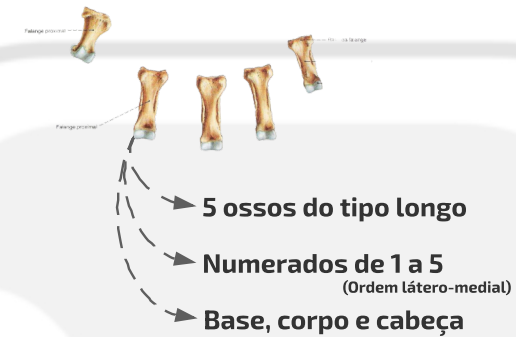- Trapézio
- Trapezoide
- Capitato
- Hamato

(Hâmulo do hamato)

- Carvais (8)
- Metacarpais (5)
- Falanges proximais (5)
- Falanges médias (4)
- Falanges distais (5)

Falanges

Falanges proximais



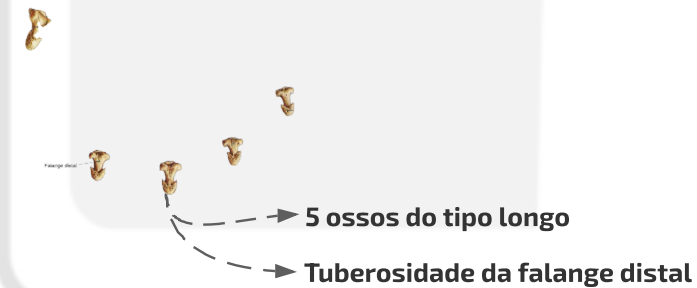
- 5 ossos do tipo longo
- Numerados de 1 a 5 (Ordem látero-medial)
- Base, corpo e cabeça

Falanges médias



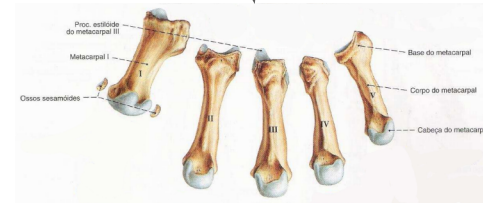
- 4 ossos do tipo longo (Ausente no primeiro dedo)

Falanges distais



- 5 ossos do tipo longo
- Tuberosidade da falange distal

Metacarpo



- 5 ossos do tipo longo
- Numerados de 1 a 5 (Ordem látero-medial)
- O primeiro possui ossos sesamoides
- Base, corpo e cabeça
- Epífise proximal
- Diáfise
- Epífise distal